Intraligamentär entwickelte Eierstocksschwangerschaft.

Ein Beitrag zur anatomischen Diagnose vorgeschrittener Fälle.

Inaugural-Dissertation

zur

Erlangung der Medizinischen Doktorwürde

vorgelegt der

Hohen medizinischen Fakultät der Albert-Ludwigs-Universität
zu Freiburg im Breisgau

ACAD.
LUGD.BAT.
BIBL.

von

Ernst Engelking
aus Bielefeld.

BERLIN 1913.
VERLAG VON S. KARGER
KARLSTRASSE 15.

Gedruckt mit Genehmigung der medizinischen Fakultät
der Universität Freiburg i. B.

Dekan:
Geh. Hofrat Prof. Dr. *Axenfeld.*

Referent:
Geh. Hofrat Prof. Dr. *Aschoff.*

Sonderabdruck aus der Monatsschrift für
Geburtshülfe und Gynäkologie. Bd. XXXVII. (1913.)

Die Fragen nach dem Vorkommen und der Unterscheidungsmöglichkeit der verschiedenen Formen von Extrauteringravidität finden, wenn man von der stets besser bekannten Eileiterschwangerschaft absieht, eine eingehendere Erörterung eigentlich erst seit der Mitte des vorigen Jahrhunderts. Und zwar scheint man damals ein besonderes Interesse der Ovarialschwangerschaft zugewandt zu haben. War man sich über die Möglichkeit der sog. Abdominalgravidität im allgemeinen einig, so blieb die der Ovarialis heftig umstritten, teils weil unter diesem Namen öfters Gebilde beschrieben waren, deren Charakter als Schwangerschaft nicht erwiesen werden konnte, teils auch weil die Nomenklatur nicht einheitlich war; so wurde z. B. in manchen Fällen der ursprüngliche Sitz des Eies, von den meisten Autoren aber die endliche Beteiligung der Organe am Fruchthalter als für die Namengebung wichtig erachtet.

A. Willigk u. A. forderten nun mit Recht zunächst in jedem Falle den Erweis der Schwangerschaft überhaupt und schieden zugleich, was nicht selbstverständlich war, die Dermoidkystome als nicht aus einem befruchteten Ei entstanden aus.

Anderseits versuchte man die Differentialdiagnose der verschiedenen Formen auszubauen, indem man alle Symptome zusammenstellte, die für unbedingt erforderlich gehalten wurden, um die Art sicher zu bestimmen.

Ohne doch hier zu gültigen Normen zu gelangen, klärten sich die Anschauungen dabei immerhin so weit, daß allmählich für die Namengebung die Implantationsstelle des Eies, wenn nicht ausschließlich, so doch mehr und mehr in Betracht gezogen wurde.

Anregend hat in dieser Richtung offenbar auch *Burniers* Arbeit „Über Tuboovarialcysten“ (1880) gewirkt; denn bald danach erscheinen die ersten Berichte über Schwangerschaften in solchen

Cysten, also über eine Form, die wie die meisten Tubargraviditäten rein durch die ursprüngliche Eihaftstelle gekennzeichnet ist. Anderseits tritt in dieser Zeit auch theoretisch die Forderung eindringlicher auf, die Nomenklatur im dargelegten Sinne durchzuführen. Die Namen von Collet y Gurgui und Beaucamp seien hier genannt. Allerdings finden sich noch viel später Ausdrücke wie „tubo-ovarielle" oder „ovariell-tubare Form" als Unterabteilungen von Tubar- bezw. Ovarialgravidität, im allgemeinen aber dringt der Gedanke durch, und man versucht, den späteren Zustand des Fruchthalters von der Bezeichnung auszuschließen.

Indem so die Insertionsstelle des Eies zum Kern des Problems wird, geht die jüngere Forschung darauf aus, unter diesem Gesichtspunkt von neuem die differentialdiagnostischen Symptome zu ermitteln. Die wichtigsten Ergebnisse hat *Werth* 1904 in *v. Winckels* Handbuch dargestellt und zu entsprechenden Leitsätzen ausgearbeitet.

Da seither, soweit es sich um Ovarial- und Tuboovarialgravidität handelt, meines Wissens außer kasuistischem Material wesentlich Neues nicht hinzugekommen ist, wird man bei der anatomischen Untersuchung einer solchen Extrauteringravidität seine Fragestellung zweckmäßig an den *Werth*schen Ausführungen orientieren:

Wir machen mit ihm prinzipiell „die Artbestimmung der ektopischen Schwangerschaft" von der „Lage der primären Haftstelle des Eies" abhängig und halten — um damit sogleich auf unseren Fall einzugehen — „den ovariellen Ursprung eines Fruchtsackes, der nach der Art seiner Verbindung mit dem Lig. latum und dem Uterus nur von einem der Adnexorgane abgeleitet werden kann", für bewiesen, „wenn die Tube, einschließlich der Fimbria ovarica und unter gleichzeitigem Ausschlusse der Möglichkeit einer Nebentubenschwangerschaft als völlig sicher an der Bildung des Fruchtsackes *unbeteiligt* nachgewiesen werden kann".

Das vorliegende Präparat stammt von einer 33 jährigen Patientin.

Am 28. VIII. 1910 kommt diese in die Klinik, um sich auf Schwangerschaft untersuchen zu lassen, weil sie seit etwa 10 Monaten merkt, daß ihr Leib immer dicker wird. Sie klagt über Kopf- und Kreuzschmerzen, Drängen nach unten und ab und zu auftretendes Schwächegefühl; auch fehlt seit drei Monaten das Unwohlsein; vor 14 Tagen allerdings trat wieder eine Blutung auf. Sie glaubt magerer geworden zu sein, weiß aber sonst keine Beschwerden auzugeben.

Die Anamnese ergibt ferner, daß beide Eltern leben und gesund sind, ebenso eine Schwester, während von zwei Brüdern der eine verunglückte,

der andere an Schwindsucht starb. Auch der Ehemann ist lungenkrank. Sie war von Jugend an gesund und ist seit 12 Jahren verheiratet. Die erste Menstruation trat mit 14 Jahren auf und seither regelmäßig gewöhnlich 2—3 Tage dauernd, manchmal mit starken Blutungen. Geschlechtskrankheiten werden nicht angegeben. Fehlgeburten seien nicht beobachtet. Am 19. XII. 1907, d. h. nach neunjähriger Ehe erst, gebar sie, 30 jährig, spontan ihr erstes Kind, das heute noch gesund lebt. Sie stand damals am 7. oder 8. Tage auf; der Verlauf des Wochenbettes zeigte keine Besonderheiten. In den letzten Jahren und besonders der jüngsten Zeit litt Patientin an Stuhlverstopfung.

Status praesens: Frau von etwas schwächlicher Konstitution; Muskulatur mittelstark, mäßiger Panniculus adiposus. Schleimhäute blaß. Keine Ödeme.

Der Leib ist vorgewölbt und trägt alte und neue Striae. Der Nabel ist verstrichen. Leber, Milz und Nieren sind nicht tastbar. Über dem kugelig aufgetriebenen Leib sind die Bauchdecken straff gespannt; man verspürt Fluktuation. Perkutorisch findet sich von der Symphyse bis unter den Rippenbogen ein nach oben konvexer Dämpfungsbezirk. Kindsbewegungen sind nicht nachweisbar, ebensowenig Herztöne und Uteringeräusche. Die Brustwarzen sind prominent, die Warzenhöfe mäßig pigmentiert; die Drüsensubstanz ist nur gering entwickelt, liefert aber auf Druck Kolostrum. Die Schleimhaut der Vagina ist bläulich verfärbt und aufgelockert. Portio vaginalis zapfenförmig. Der in Anteflexio-Anteversio stehende Uterus ist in seiner Beweglichkeit durch einen das kleine Becken und das Abdomen bis zum Rippenbogen ausfüllenden fluktuierenden Tumor behindert. Aus diesem Grunde sind auch Tuben, Ovarien und Parametrien nicht abtastbar.

Die *klinische Diagnose* lautet: Ovarialkystom oder Extrauteringravidität; die Therapie: Operation.

Operationsbericht: Ausführung Dr. *P.* Nach Anlegung des Bauchschnittes wird das Peritoneum eröffnet; dabei zeigen sich Netz und Peritoneum parietale strangförmig untereinander und mit dem Tumor verwachsen. Die Adhäsionen werden stumpf gelöst, der Tumor punktiert. Es entleert sich eine schokoladenfarbige trübe Flüssigkeit. *Die Diagnose: Extrauteringravidität, ausgehend von den rechten Adnexen, kann jetzt sicher gestellt werden.* Die Tube wird abgeklemmt, unterbunden und durchschnitten, der Tumor, d. h. die rechten Adnexe teils stumpf, teils mit der Schere herausgeschält und entfernt. Der Ureter, der gleichfalls mit der Geschwulst fest verwachsen ist, so daß er zunächst als Arteria infundibulopelvicum angesprochen wird, muß durchtrennt werden. Die Operation ist nach 2 Std. 25 Minuten beendet.

Die Heilung erfolgte ohne Besonderheiten.

Das Präparat, das die rechten Adnexe enthalten soll, stellt einen großen, fast kugeligen Tumor dar, dessen größter horizontaler Umfang im gehärteten Zustande an 52 cm beträgt; der aufrechte Umfang läßt sich nicht mehr genau feststellen, weil die obere Wölbung nach der Operation durch einen Schnitt zerlegt wurde, der bei der Härtung des Präparates die Verhältnisse verändert hat. Übrigens scheint er nicht erheblich vom erst bezeichneten Umfang abzuweichen und ist auf etwa 50 cm zu schätzen.

Nach Eröffnung der Geschwulst hatte man als Inhalt einen dem 8. Schwangerschaftsmonat entsprechenden Fötus gefunden, der mazeriert

und dunkelbraun gefärbt war wie die ihn umgebende trübe Flüssigkeit, im übrigen aber keine Besonderheiten zeigte.

Wir haben demnach den Fruchtsack einer ektopischen Schwangerschaft vor uns, und das Präparat muß, wenn auch vielleicht teilweise unerkennbar, Tube, Ovarium, Lig. latum und Lig. ovarii proprium mit seinen Gefäßen enthalten.

Die Außenfläche des Tumors, der hie und da unregelmäßige braunschwarze Fleckung aufweist — wie sich aus der mikroskopischen Betrachtung ergab: durch Blutaustritte ins Gewebe veranlaßt —, ist mit zerstreuten, mehr oder weniger flächenhaften Verwachsungen bedeckt; nur der Verlauf und die Ausbreitung eines scheinbar als Tube anzusprechenden Gebildes an der Wandaußenseite sind frei davon und zeigen eine glatte glänzende Fläche. Jenes Gebilde zieht an der Ventralseite des Tumors quer von medial vorn nach außen zu um den Fruchtsack herum als ein glatter, platt ausgebreiteter, aber leicht plastisch hervortretender gelblicher Strang. Das Mikroskop bestätigt die Vermutung, daß es sich um die ungeheuer ausgezogene Tube handelt, erweist aber zugleich, daß der Verlauf des Eileiterlumens ein wesentlich anderer ist, als man nach Form und Aussehen des Stranges erwarten muß. Am Ausgangspunkt, wo sich von der Operation her eine Unterbindung findet steht die Tube zunächst etwas ab, legt sich dann aber sogleich der Tumorwand an und begleitet diese fortan. Auch jetzt freilich ist der Strang nicht unmittelbar mit dem Fruchtsack verwachsen, sondern durch eine breite flächenhafte Lamelle, die von ihm nach abwärts führt und sich in einer Entfernung von etwa 3 cm mit der Tumorwand vereinigt. Offenbar enthält sie außer peritonitischen Verwachsungen die Reste der Mesosalpinx. Auch nach oben zu bilden die Verwachsungen eine allerdings sehr zarte Lamelle, die anfangs mit ihrem freien, wohl durch die Operation gesetzten Ende in Fetzen absteht, beim weiteren Verfolg jedoch sich ähnlich wie die Mesosalpinx, nur nach der oberen Wölbung zu anlegt. In einer Entfernung von 9 cm distal von der Unterbindungsstelle ist die Tube beiderseits endgültig, nach unten vermittelst des breiten Bandes, nach oben durch die erwähnten Adhäsionen mit dem Fruchthalter vereinigt. Auf eine Strecke von 5 cm bewahrt sie dabei noch ihre volle Selbständigkeit, dann aber läßt sich der Strang nicht mehr abheben oder lösen, geht also hier scheinbar in den Aufbau der Wand ein. Vom uterinen Ende an kann man ihn so zunächst 21 cm weit verfolgen, wobei seine Breite von 6 mm am Ausgangspunkt auf etwa 2,5 cm ansteigt. Hier, wo der untere Rand des Stranges mit dem Auge nur sehr schwer abzugrenzen und von dem Tumorgewebe zu unterscheiden ist, zieht der obere glatt und frei über eine quergestellte, scharfe, enge, etwa 4 mm tiefe Falte der Fruchtsackwand hinweg und bleibt noch in einer Länge von 3 bis 4 cm deutlich erkennbar, so daß man den Eindruck gewinnt, daß hier, was die Beziehungen der Tube zum Fruchthalter anlangt, durch irgendwelche Umstände ein früherer Zustand erhalten geblieben, der distal durch das Fortschreiten der Schwangerschaft unkenntlich geworden ist. Hinter der bezeichneten Stelle breitet sich der Strang nach oben und unten hin gleichmäßig fächerförmig aus und wird dabei, weil die Mesosalpinx hier verschwunden ist, immer schwerer unterscheidbar. Endlich verliert er sich auf einem großen, linsenförmig vorgetriebenen Buckel, der, fast kreisrund, mit einem Durchmesser von etwa 15 cm die Hinterfläche des Präparates in seinem medialen Teile einnimmt. Wie ein Blick ins Innere dartut, entspricht

dem Buckel innen nahezu die Ausbreitung der Placenta. Die letzten noch eben erkennbaren Ausläufer des Fächers sind von der bezeichneten Querfalte etwa 8 bis 9 cm weit entfernt, so daß für den ganzen sichtbaren Strang eine Länge von 29 cm nachgewiesen wurde. Dieses Maß deckt sich aber, wie gesagt, nicht mit dem nur mikroskopisch feststellbaren des Tubenlumens.

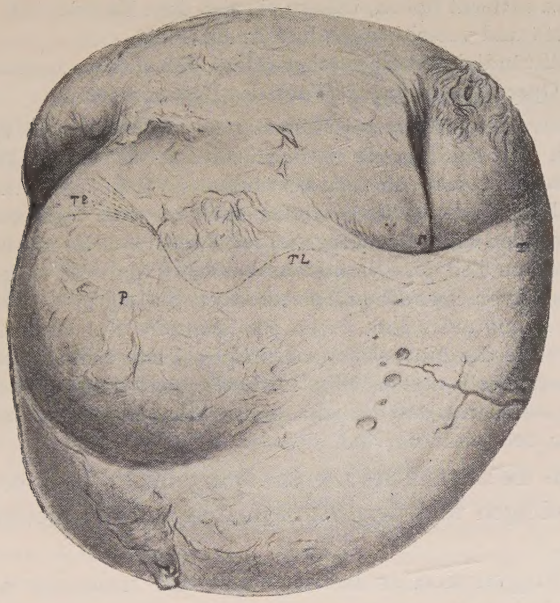

Dorsalansicht des Fruchtsackes.
T = Tubenstrang. F = Falte. TL = Verlauf des Tubenlumens.
P = Placentarbuckel. TE = Tubenende.

das vielmehr von der Unterbindung bis zum äußersten Zipfel der Fimbrien 33,5 cm maß. Das scheinbare Ende der Ausbreitung auf dem Rücken des Buckels bleibt etwa 1,5 cm vor dessen Mittellinie, die man sich rechtwinklig auf den vom Strangeintritt aus gezogenen Radius gelegt denken kann. Dieser Durchmesser beträgt gradlinig 15 cm, über die Rückenwölbung gemessen 18 cm.

Unmittelbar unter der Abbindungsstelle der Tube gewahrt man einen ganz kurzen Gewebsstumpf, der Bündel glatter Muskulatur und mehrere größere Gefäße einschließt, also bei seiner Lage und Beziehung zum Fruchtsack wohl als Rest des Lig. ovarii proprium angesprochen werden muß. Noch weiter abwärts schließlich finden sich tiefere Teile des Ligamentum latum, Fetzen nur, die gleich Verwachsungen sich in der Wand verlieren, wodurch es den Anschein hat, als habe der Tumor im ganzen seine Entwicklung von irgendeiner Stelle des breiten Bandes aus genommen, sei's nun vom Eierstock, dem Serosaüberzug oder gar dem Gewebe zwischen seinen Blättern.

Vom Ovarium findet sich makroskopisch keine Spur, nichts, was auf ein Corpus luteum oder andere Bestandteile des Eierstockes hindeuten

könnte; will man nicht einen angeborenen Mangel des Organs voraussetzen, so muß man also annehmen, daß es durch den wachsenden Tumor irgendwie bis zur Unkenntlichkeit verändert worden ist.

Die beiden größten vom Lig. ovarii proprium ausgehenden Gefäße nehmen ihre Richtung, bald ganz in die Sackwand eingelassen, zunächst fast parallel zum Eileiter; nachdem sie sich darauf von ihm bis auf 3 und endlich auf 6 cm entfernt haben, nähern sie sich dem Fächer, d. h. zugleich der Placentamitte und verschwinden hier in der Tiefe.

Der Vollständigkeit halber sei erwähnt, daß sich am unteren Pol hinten das bei der Operation entfernte Stück des Ureters vorfand.

Das Innere des Tumors weist einen großen Hohlraum auf, dessen Wände zwar an sich glatt sind, an der Vorderfläche aber sich in vielfältige Runzeln gelegt haben und fast überall mit braunen krümeligen Auflagerungen bedeckt sind, die an den meisten Stellen unschwer ohne Verletzung der Wand abgekratzt werden können und für unseren Zweck ohne Bedeutung sind. Den medialen unteren Teil der Hinterwand bekleidet die wohl ausgebildete, fast runde Placenta von etwa 15 cm Durchmesser aus der parazentral die durch die Konservierung auf 2 mm Dicke geschrumpfte Nabelschnur entspringt. Die größte Tiefe des Mutterkuchens beträgt 4 cm, seine Innenfläche zeigt dieselbe braune Farbe und brüchige Beschaffenheit, die schon an den übrigen Wandteilen auffiel, nur daß die nekrotischen Massen, denn um solche handelt es sich, hier bodenständig sind.

So weit die allgemeine Beschreibung des Präparates. Ich wende mich nun einigen wichtigen Einzelheiten und der Deutung des Befundes zu.

Zwei Fragen sind zu beantworten: die nach der Art der vorliegenden ektopischen Schwangerschaft und zweitens die nach der Ätiologie.

Um über den ersten Punkt eine Entscheidung treffen zu können ist zunächst zu erweisen welche Organe „für sich einen besonderen selbständigen Bezirk in der Fruchtsackwand" bilden, weil in vielen Fällen nur so die ursprüngliche Haftstelle des Eies mit Sicherheit erkannt werden kann. Das Hauptinteresse fordern natürlich Ovarium und Eileiter. Da nun an unserem Präparat von ersterem selbst mikroskopisch nichts nachweisbar war, so hängt alles an einer genauen „Untersuchung und Beschreibung des Verhaltens der gleichseitigen Tube in Bezug auf Durchgängigkeit, räumliche Beziehungen zur Fruchtsackwand usw." Zu diesem Zwecke wurden Querschnitte angefertigt, um eine deutliche Vostellung von der Form des ganzen Organs zu gewinnen, und endlich der Eileiter auf seiner ganzen Bahn umschnitten, so daß man seiner Vollständigkeit, sowie der Nichtbeteiligung von Nebentuben gewiß sein kann.

Der Verlauf der Tube kann zwanglos in zwei Abschnitte zerlegt gedacht werden. Der erste reicht bis zu der gelegentlich der Beschreibung des Präparates erwähnten Falte, die etwa ein Zentimeter vor dem Placentarrand liegt, und weist eine Länge von 21 cm auf. Er wird dadurch gekennzeichnet, daß sich in ihm der Gang der Tubenlichtung annähernd mit dem des Stranges deckt, daß dieser im ganzen gradlinig oder doch ohne wesentliche Krümmung am Fruchtsack entlang zieht und mit dem Auge verhältnis-

mäßig leicht gegen die Umgebung abgegrenzt werden kann; endlich dadurch, daß der Eileiterhohlraum eng und in der Längsrichtung sehr gedehnt erscheint.

Demgegenüber hat der zweite Teil, den ich von der Falte an rechne, das Besondere, daß der Strang jetzt über den Rücken der Placenta hinzieht, sich schnell ausbreitet und bereits in der Fruchtsackwand verloren hat, wo das Tubenlumen noch deutlich verfolgbar bleibt. Der Eileiter verläuft in diesem Abschnitt nicht mehr gestreckt, sondern in einer Schlangenlinie, ist weiter und scheint so nur wenig oder jedenfalls vor allem in der Querrichtung gedehnt zu sein. Die anatomische Abgrenzung gegen das Fruchthaltergewebe, anfangs noch klar, wird schwierig und bald unmöglich.

Von den Querschnitten haben die des ersten Teiles nur insofern Interesse, als sie dartun, daß diese Tubenabschnitte starkem Zug ausgesetzt waren, daß eine echte Schwangerschaftshypertrophie der Tubenmuskulatur besteht und endlich, um zu zeigen, daß zwar, wie der abdominale so auch der uterine Teil neben jenen mechanischen Veränderungen die deutlichen Erscheinungen alter Entzündung aufweist, diese aber nicht so stark wie das Infundibulum.

Drei Schnitte sollen besprochen werden. Der erste, etwa 5,5 cm hinter der Unterbindungsstelle gelegen, enthält die Eileiterlichtung ungefähr in der Mitte des Stranges; ihr zur Sackwand tangential gerichteter Querdurchmesser beträgt 0,55 mm, der radial gestellte 0,44 mm. Die Umgrenzung ist sehr einfach: Plicae tubariae fehlen; nur an zwei Stellen ragt als Rest der Faltenbildung je ein plumper Gewebszapfen in die fast viereckige Lichtung hinein. Hier ist auch das sonst niedere annähernd kubische Epithel etwas höher. Epitheldefekte finden sich nirgends, ebensowenig Rundzelleninfiltrate oder dergleichen. Muskulatur ist zwar vorhanden, aber nur spärlich und von Bindegewebszügen eingefaßt.

5,5 cm weiter abdominalwärts ist die Tube bereits ein wenig abgeplattet, zeigt aber bezüglich ihres Lumens den Beginn einer Differenzierung, indem von einer Wand zur andern eine Epithelsäule zieht, die verwachsenen Falten ähnelt und in gleicher Weise das Lumen parzelliert. Zeichen bestehender Entzündung fehlen auch hier.

Der letzte zu erwähnende Schnitt liegt 18,5 cm von der Unterbindungsstelle entfernt. Der Strang, der die Lichtung birgt, ist hier zwar für das Auge noch deutlich vom Fruchthalter abgrenzbar, aber doch bereits innig mit ihm verwachsen. Mikroskopisch unterscheiden sich beide Gewebe dadurch, daß die Fruchtsackwand muskelfrei ist, während die Tube, deren Lumen hier dem Sack näher als der Außenseite liegt, reichlich glatte Muskulatur enthält. Der Tangentialdurchmesser beträgt jetzt bereits 4,1 mm und der radiale 1,2 mm; das Organ erscheint noch immer gedehnt; trotzdem aber tritt nun eine reichere Faltenbildung an der Lamina propria hervor. Die Plicae durchziehen, wenn auch noch nicht in normaler Anzahl, so doch in größeren Mengen das Gesichtsfeld; sie sind auffallend plump und unregelmäßig über das Lumen verteilt, so daß sie an manchen Orten ziemlich eng stehen, während andere Teile des Schnittes nur einzelne, oft lange und wenig verzweigte Stränge erkennen lassen. Obwohl manche Falten und Nebenfalten — offenbar beim Schneiden — zerrissen sind, ist doch bereits durch mehrfache Verklebungen die von alten Salpingitiden her bekannte Netzstruktur deutlich. Das Epithel, wie überall durch die Konservierung seiner Wimpern beraubt,

ist meist kubisch, aber gut erhalten. An der Muskulatur kann man eine deutliche Hypertrophie der einzelnen Elemente wahrnehmen. Die Bindegewebszüge der Sackwand erreichen ungefähr die Dicke des Stranges. Zum Zeichen für den hier stattgehabten Druck und anderseits die relativ große Resistenz des Tubenschlauches sei endlich noch erwähnt, daß in der Verlängerung des größten Tubendurchmessers begleitende Blutgefäße getroffen sind, deren Abplattung um so stärker ist, je weiter sie von der Lichtung entfernt liegen.

Im zweiten Teil seines Verlaufes betritt der Eileiter jenes Gebiet des Fruchthalters, das auf der Innenseite die Placenta birgt. Eine Trennung zwischen Strang und Tumor ist fortan nicht mehr möglich in dem Sinne, daß eine scharfe Grenze auch nur geweblicher Art vorhanden wäre. Bei den ersten Schnitten, die der Placentaperipherie nahe liegen, sind zwar die oberflächlicher als das Tubenlumen gelagerten Schichten muskelreicher und also bindegewebsärmer als die dem Sackinnern zugekehrten, aber der Übergang ist bereits unregelmäßig und allmählich. In der Richtung auf die Ampulle zu gehen diese Unterschiede bald verloren, indem die Musukulatur ganz schwindet und so das Lumen des Organs in dichte Bindegewebslagen eingekeilt erscheint. Die Begründung dafür scheint darin gesucht werden zu müssen, daß die tieferen Teile des Eileitergewebes von vornherein mechanisch mehr in Anspruch genommen wurden, während die oberflächlichen zwar mit gedehnt, aber nicht so früh wie jene Träger der Festigkeit des Sackes wurden. Dort, wo die Wand voll zur Erhaltung der Kontinuität ausgenutzt wurde, besonders also wo die Placentawucherung am stärksten ist, fehlt die Muskulatur, und auch die Tubenreste weisen stärkere Zeichen mechanischer Inanspruchnahme auf. Es muß noch angemerkt werden, daß in diesem Tubenabschnitt, obwohl sein Lumen die Lage zur Fruchtsackwand nicht ändert, jedenfalls vorerst noch nicht selbständig an ihrem Aufbau mitwirkt, eine feste Schicht von Bindegewebe auch auf der Außenseite der Lichtung festgestelltwerden kann, so daß diese wie in die Wand hineingeschlüpft erscheint. Diese Annahme kann aber sogleich widerlegt werden durch die Tatsache, daß der Eileiter hier ja noch makroskopisch an der Außenfläche des Tumors hinziehend wahrgenommen werden kann. Man muß sich vielmehr vorstellen, daß die Tube auch jetzt nur äußerlich fixiert und in die Breite gezogen ist und diese Gewebszüge den peripheren Eileiterschichten selbst angehören. Trotzdem aber bedarf die Erscheinung vielleicht einer besonderen Erklärung, zumal die Verwachsungen aller Bestandteile so innig sind, daß man sie für ziemlich früh im Wachstum der Schwangerschaft entstanden halten muß, ein Umstand, der für die Festlegung der Diagnose nicht bedeutungslos ist. Ich glaube unten eine befriedigende Deutung des Befundes durch den Hinweis geben zu können, daß die Placenta im Gewebe der Mesosalpinx auf die Tube zu gewachsen sein muß die Blätter dadurch auseinandertrieb und so den Eileiter in seine Wand hineinzog.

Der erste Querschnitt, der von Interesse ist, liegt drei Zentimeter hinter der Falte, also etwa 4,5 cm vor der Placentamitte. Die Breite der Eileiterlichtung ist auf 4,9 mm angestiegen, die Tiefe beträgt nur 0,97 mm. Dadurch erscheint das Organ plattgedrückt oder breitgereckt, was verständlich wird, wenn man bedenkt, daß das Präparat einer Stelle entnommen wurde, die auf der dem Fötus zugekehrten Seite bereits Placentaausbreitung enthält. In der Schicht zwischen dieser und dem Tubenlumen fand sich ein Epoophoron-

kanälchen mit unverkennbar hypertrophischer Muskulatur. Das histologische Bild des Schnittes ähnelt im allgemeinen dem des vorbeschriebenen, nur sind die Schleimhautfalten und ihre gegenseitigen Verklebungen noch reichlicher als zuvor, so daß das klassische Bild des siebartig parzellierten Lumens gegeben ist. Dieser Zustand bleibt bis zur Aufsplitterung des Organs in seine Fimbrien erhalten. Abweichend ist ferner, daß hier nekrotisch gewordene, da und dort verkalkte Massen von Placentazotten die innere Auskleidung der Sackwand abgeben; dementsprechend ist die Begrenzung des Bindegewebes uneben und wie zerfetzt. Obwohl die Wucherung bereits nahe bis an das Tubenlumen herantritt, erreicht sie sie, wie noch mit bloßem Auge gesehen werden kann an keinem Punkte. Mikrometrisch gemessen beträgt der Abstand 2,2 mm. In den seitlichen Partien der Tube gewahrt man noch spärliche Muskelbündel als Beweis für unsere oben angedeutete Vermutung bezüglich des durch die Dehnung bedingten Umbaues des Gewebes.

Die weitere Verfolgung des Organs nach dem abdominalen Ende zu ergibt den wichtigen Befund, daß sich das Placentargewebe, je dicker der Mutterkuchen selbst wird, desto mehr dem Tubenepithel nähert. Auf den nächsten Schnitten freilich ist der Abstand noch verhältnismäßig groß, der Eileiter noch nicht in Fransen aufgelöst, Epithel und Plicae wohl erhalten. Wie bisher nimmt das Volumen allmählich zu. Auf einem Schnitt der etwa durch die Mitte der Placenta geführt wurde, also 7,5 cm hinter der Querfalte, betragen die Durchmesser des lichten Tubenraumes 10,0 und 1,1 mm. Die glatte Muskulatur, bis hierher verfolgbar, spielt fortan keine Rolle mehr und verschwindet bald ganz.

Jenseits der Mitte vollzieht sich die weitere Annäherung von Mucosa und Plazentarzotten besonders dadurch, daß der bindegewebige Boden des Mutterkuchens durch Dickenzunahme des letzteren im ganzen dünner wird und dafür die außen liegenden Schichten sich verstärken. 1,5 cm hinter der Mitte ist der kleinste Zwischenraum nur noch 0,6 mm breit. Es ist das der Punkt, wo die Aufsplitterung des Organs eben beginnt. Die selbständige Teilnahme der Fransen an der Konstitution des Fruchthalters kann hier jedoch noch, soweit es sich um die Schleimhautseite der Tube handelt, mit Gewißheit abgelehnt werden, weil das Epithel noch unberührt bleibt, obwohl die äußeren Schichten bereits angegriffen zu sein scheinen.

Das Auftreten der Fimbrien wird nun bald deutlicher ausgeprägt: die einheitliche Anordnung der Falten und damit das Gesamtlumen ist endgültig verloren gegangen, an seine Stelle ist eine Mehrheit kleinerer und isolierter getreten, und nach kurzer Strecke lassen sich auch zwei Gruppen von Fransen unterscheiden, die verschiedene Richtung nehmen; der größere Teil weicht etwas nach links, beziehungsweise nach unten ab, während der kleinere den ursprünglichen Weg beibehält. Die seitlichen Partien weisen noch eine Zeitlang geringe Reste der früheren Falten auf, so daß es durch diesen glücklichen Zufall möglich wird sicher zu erkennen, daß die Fimbrien nicht wesentlich — etwa durch das junge Ei, das dort gesessen hätte — auseinandergedrängt sind und keine übersehen wurde.

Im allgemeinen ist nur das Epithel erhalten und jedesmal darüber ein flacher Hohlraum, in den bisweilen auf dem Schnitt zinkenförmige Epithelzapfen hineinragen, die wohl als Querschnitte bis hierher fortgesetzter Falten aufzufassen sind und so trotz der im ganzen ungeheuer veränderten Struktur des Organs erkennen lassen, ob die Fimbrie mit ihrer epithel-

belegten Innenseite dem Fruchthalter zu- oder abgekehrt liegt und, da sich mehrfach übereinander Fimbrienquerschnitte mit einander zugewandten Zapfen fanden, daß der Eileiter hier das Ei nicht etwa fingerförmig umspannte, sondern ihm anlag, als habe es ihn zur Seite gedrängt.

Je näher wir an das Ende der Tube kommen, desto dicker wird der Mutterkuchen, desto flacher werden die Lumina, desto niederer steht das Epithel, und desto geringer wird auch der Abstand zwischen ihm und dem Placentargewebe, wenngleich diese Prozesse nicht überall regelmäßig fortschreiten. Beträgt die Stärke der trennenden Bindegewebsschicht zunächst einige Zehntel eines Millimeters, so ist sie später nur noch mikroskopisch nachweisbar. Zu gleicher Zeit geht stellenweise und dann mehr und mehr das Epithel zugrunde, da und dort werden gegenüberliegende Flächen der Hohlräume miteinander verlötet, und ist die Verklebung der Gewebe nach Verlust der typischen Zellen vollständig geworden, so verliert sich damit der letzte Rest der Fimbrie spurlos im Bindegewebe der Fruchtsackhülle. Bei einigen Fransen ist das der Fall, andere aber liegen der Placentawucherung näher und grenzen endlich fast unmittelbar an die Zotten; eine Zerstörung des Epithels durch diese findet jedoch nirgends statt, und immer, solange überhaupt noch Spuren von Tube vorhanden sind, liegen diese nah bei- und teilweise übereinander.

Überblickt man diesen Verlauf des Organs im ganzen, so kann kein Zweifel darüber entstehen, daß sich das Ei von außen, d. h. von einem anderen Organ aus zur Tube in Beziehung gesetzt hat; denn wie will man sich auf andere Weise erklären, daß die über eine so lange Strecke und, wie sich aus ihrer Schlängelung dort ergibt, offenbar früh fixierte Tube so prachtvoll und fast vollständig, wenigstens was die Schleimhaut anlangt, unangetastet geblieben ist, obwohl sie doch gerade dort liegt, wo die Placentazotten ihre zerstörende Wucherung am energischsten entfalteten? Wie kann eine andere Annahme die gestreckte und durchaus zusammengehaltene Lage der Fimbrien verständlich machen, oder den geringen Flächeninhalt wahrscheinlich, den die überhaupt in Frage kommenden Teile des Eileiters im Verhältnis zum übrigen Fruchtsackinnern einnehmen? Weder eine Gravidität der Tube, noch die der Fimbria ovarica können nach diesen Erörterungen ernstlich in Betracht kommen, weil sie das Bild in keiner Weise dulden. Bei der letzteren im besonderen wäre auch das Alter der Schwangerschaft und der rings geschlossene Fruchtsack ein ganz befremdlicher Befund.

Wir haben also einen jener seltenen Fälle vor uns, wo die selbständige Beteiligung der Tube am Aufbau des Fruchthalters im Sinne *Werths* ausgeschlossen werden kann, obwohl das Abdominalende der Tube vollständig in der Fruchtsackwand aufgeht.

Ich wende mich demnach der Untersuchung zu, welches andere Organ denn den Fruchthalter abgegeben haben könne.

Netz- und Beckenserosa fallen von vornherein fort, weil sie nur unwesentliche Beziehungen in Form von oberflächlichsten Verklebungen zum Tumor unterhalten; ebenso Blase, Uterus und Darm.

So bleiben als Implantationsstelle des Eies die Adnexorgane übrig, und da Nebentuben nicht vorhanden, der Eileiter selbst ausgeschlossen wurde, nur der Peritonealüberzug der Adnexe oder das Ovarium. Für eines dieser beiden Organe spricht auch positiv der Umstand, daß auf der Vorderseite des Tumors in der Fruchtsackwand glatte Muskulatur nachgewiesen werden konnte, und zwar unterhalb des Tubenfächers etwa in der Verlängerung der Einstrahlungsstelle des Lig. ovarii proprium.

Nach der jüngst veröffentlichten Arbeit von *Richter* scheint man nun freilich mit dem Vorkommen einer primären Abdominalgravidität rechnen zu müssen, in unserem Fall liegt aber bei Betrachtung des ganzen Situs keine Veranlassung vor, die ursprüngliche Insertionsstelle des Eies auf dem Bauchfell zu suchen, da alle Anzeichen vielmehr dafür sprechen, daß der Eierstock die Frucht ursprünglich geborgen habe: Der Fruchthalter hat eine fast kugelige Form mit kräftig ausgebildeter und überall wohl erhaltener Wand. Das Fortschreiten der Schwangerschaft bis zum 8. Monat ist vom Ovarium aus, weil häufiger beobachtet, auch leichter verständlich als vom Bauchfell aus, wo es einzig dastünde. Ferner findet sich der Mutterkuchen an einer Stelle ausgebildet, wo man auch das Ovarium suchen wird. Endlich darf hier vielleicht auch das vollständige Fehlen des Eierstockes selbst angeführt werden, weil es immerhin mit den anderen Gesichtspunkten, obwohl deren keiner unmittelbar beweisend ist, auf unsere Anschauung konvergiert.

Mit der Annahme des Eierstockes als Implantationsort des Eies ist aber die endliche Diagnose noch keineswegs gestellt, da die reine Ovarialgravidität, wenn sie durch intraligamentäres Wachstum die Tube verklebt, fast dasselbe Bild liefern kann wie die Schwangerschaft in einer bestimmten Art von Tuboovarialcysten. *Martin* beschreibt 1893 eine Cystenform, die sich in ihrer Entstehung nicht durch die *Burnier*schen Hypothesen erklären läßt, da „die Fimbrien frei in den ovariellen Raum hineinhängen". Dieser *Martin*sche Modus schwebt mir hier vor. *Martin* nimmt an, daß sie bei kleincystischer Entartung aus geborstenen follikulären Räumen entstehen. Diese „sind zusammengefallen, liegen schlaff, oft mit klaffender Öffnung über dem Defekt der Ovarialoberfläche. Wiederholentlich habe ich in der Höhe solcher follikulären Räume, ohne unmittelbare Verbindung, außer etwa durch eine Fimbria ovarica, die Fimbrienbüschel liegen gesehen. Wenn dann Ovarium und

Tuba durch eine sie gleichzeitig umfassende Pelveoperitonitis verschmelzen, so erscheint es mir sehr wohl denkbar, daß das Fimbrienende in das klaffende Lumen des geborstenen Follikels hineinfällt und hier in weiterem Verlauf mit den Rändern des follikulären Defektes verklebt. Nach der sogenannten *Burnier*schen Hypothese entspricht dem Verlötungsprozeß ein glatter Übergang der Fimbrien auf den Rand des Follikelraumes, eventuell auch einer Dilatation des ampullären Tubenteiles mit dem follikulären Raum zu einem einzigen gelegentlich recht großen Raum. Für den von mir angenommenen Hergang spricht dagegen das freie Eintauchen der Fimbrien, ja eines Teiles der Ampulle in den Hohlraum, wie es am prägnantesten bei dem ersten der von mir beschriebenen Präparate zu sehen ist".

Gesetzt nun, das Ei entwickelte sich in einer Tuboovarialcyste der beschriebenen Art, etwa in der Nähe der Einmündungsstelle des frei flottierenden Tubenendes in den Sack — *Martins* Abbildung weist zufällig ein Corpus luteum an dieser Stelle auf —, so müßte das wachsende Ei die Tube von außen berühren, sie, soweit es der Cystenraum erlaubte, verdrängen und endlich über die ganze intracystäre Strecke hin fixieren und eventuell arrodieren. Der Habitus des Präparates und selbst das mikroskopische Bild würde dasselbe sein können wie in unserem Falle — bis auf einen einzigen Punkt, der deshalb diagnostisches Interesse hat, nämlich die scheinbar fächerförmige Ausbreitung der Tube an der Fruchtsackaußenfläche. Soll eine solche seitliche Dehnung bei der Gravidität in einer Tuboovarialcyste, wie wir sie annahmen, überhaupt stattfinden, so kann sie unmöglich an der Sackoberfläche liegen, da die Gewebsverschmelzung bei der starken mechanischen Ausnützung sie mindestens an der Außenseite unkenntlich machen wird, wo ja die dehnbare Cystenwand der Tube aufliegt; endlich würde vermutlich auch die Ausbreitung nicht gleichmäßig mit dem Tubenverlauf vor sich gehen, sondern an der Stelle seines Austritts aus dem Sack unterbrochen werden. Findet sich aber die Tube deutlich an der Fruchthalteroberfläche gleichmäßig in die Breite verzogen und, wie bei unserem Präparat, jener anfangs beschriebene glatte Fächer, dessen Zeichnung äußerlich klar und deutlich auf den lang ausgezogenen uterinen Tubenteil als Flächenstiel zu konvergiert, so kann bei gleichzeitiger Rücksichtnahme auf das mikroskopische Bild kein Zweifel darüber sein, daß der Eileiter hier an der Oberfläche liegt, also nur äußerlich verlötet ist, und nicht unter der Wand einer Tuboovarialcyste plattgedrückt hinläuft. Es bleibt aber noch zu erklären, wie überhaupt die Tube diese innigen Be-

ziehungen zum Fruchthalter gewinnen konnte. Ich stelle mir den Hergang folgendermaßen vor:

Das Ei, anfangs im Ovarium implantiert, wuchs zwischen die Blätter des Ligamentum latum, und zwar, weil dort die Placenta ausgebildet wurde, in die Mesosalpinx hinauf. Das Peritoneum wich dabei auseinander, die früh fixierte Tube mußte sich also dem Fruchtsack nähern, wurde breit gespannt und kam, indem die Zotten immer weiter wucherten, endlich unmittelbar in die bindegewebige Deckschicht des Placentarückens zu liegen, wo wir sie jetzt finden. So wird einerseits das Verhalten des Eileiters bei Gelegenheit der oben erwähnten „Falte", ferner seine Lage zum Mutterkuchen verständlich, und endlich auch die kräftige Ausbildung der Sackwand und das Alter der Schwangerschaft.

Wir kommen demnach zu dem Schluß, daß es sich bei unserem Präparat um eine intraligamentär entwickelte Eierstockschwangerschaft im achten Monat mit nur äußerlich verklebtem und verwachsenem Eileiter handelt.

Es ist nun darzulegen, was man sich als die Ursache dieser ektopischen Gravidität denken soll. Drei Punkte können hier bekanntlich in Frage kommen:

1. „Anomalien des befruchteten Eies."
2. „Insuffizienz der eibewegenden Kräfte."
3. „Mechanische Hindernisse der Leitungsbahn."

Über den ersten läßt sich in unserm Fall gar nichts aussagen, jedenfalls aber war das Ei entwicklungsfähig.

Daß die eibewegenden Kräfte nicht der Norm entsprochen haben, ist wohl, wenn man nach dem anatomischen Bild der Tube urteilen kann, wahrscheinlich, da deutliche Folgeerscheinungen einer Salpingitis bestehen, die darauf hinweisen, daß schon vor Beginn der Gravidität pathologische Zustände im Gebiete der rechten Adnexe geherrscht haben. Die Annahme aber, daß die Schädigung des Eileiters die Veranlassung zur ovariellen Ansiedlung des Eies gewesen sei, ist in keiner Weise begründbar, da in den weitaus meisten Fällen trotz hochgradiger Schleimhautveränderung der Tube die Implantation dennoch in ihr erfolgt, wie aus der überwiegenden Häufigkeit der Tubargravidität hervorgeht.

Man wird also vielleicht mechanische Hindernisse voraussetzen müssen, da das Ei trotz offenbar guter Lebenskraft das Tubenrohr gar nicht erst erreichte, sondern bereits am Ort des Entstehens stecken blieb. Wir erinnern uns hier, daß die Intensität der entzündlichen Veränderungen des Eileiters nach dem Infundibularteil und der Abdominalöffnung zu eher größer als kleiner wurde, und

werden daraus folgern, daß auch das kleine Becken oder wenigstens die rechten Adnexorgane nicht davon unberührt geblieben sind. Führte die Pelveoperitonitis zu Verklebungen und Verwachsungen, wie es die Regel ist, so ist es nicht schwer, sich die ovarielle Befruchtung, Fixation und damit Entwicklung des Eies, sowie das spätere Verhalten von Eierstock und Eileiter verständlich zu machen.

Aber welcher Art war die Peritonitis, so wird man fragen? Als wichtigsten und häufigsten ätiologischen Faktor bei der Erkrankung der Tuben und des Beckenperitoneums im allgemeinen und der ektopischen Schwangerschaft im besonderen spricht man zur Zeit wohl die gonorrhoische Infektion an. In unserem Fall liegen aber keinerlei Symptome vor, die uns berechtigen, an eine solche Erkrankung als Ursache zu denken, zumal die Patientin angeblich nichts von einer Infektion oder von Beschwerden in dieser Richtung weiß. Nimmt man noch hinzu, daß — wie berichtet — die Tube im abdominalen Abschnitt stärkere entzündliche Veränderungen aufweist als im uterinen, daß bereits der ersten Konzeption eine neunjährige, wie der zweiten eine dreijährige Sterilität vorausging und endlich die Patientin seit Jahren dauernd an Obstipation litt, so richtet sich unwillkürlich das Augenmerk auf den Darm und zwar vor allem das Organ, dessen Entzündung mit Vorliebe zur Peritonitis führt: den Wurmfortsatz. *Aschoff* weist immer wieder darauf hin, daß die Residuen einer Appendicitis oft auch dort zu finden sind, wo der Träger selbst nichts von einer derartigen Erkrankung weiß. Der Processus vermiformis wird seine Wirksamkeit am leichtesten den rechtsseitigen Beckenorganen gegenüber geltend machen können. Da in Übereinstimmung damit unser Präparat der rechten Seite angehört, so möchte ich wenigstens die Möglichkeit betonen, daß hier ein ursächlicher Zusammenhang besteht. Ein Beweis freilich kann nicht erbracht werden. Die Beobachtung, daß eine normale Schwangerschaft der pathologischen vorausging, steht natürlich unserm Gedanken in keiner Weise entgegen, wie sich daraus ergibt, daß mehrfach ein gleichzeitiges Auftreten von Intra- und Extrauteringravidität beschrieben worden ist.

Ich fasse die Ergebnisse der Arbeit zusammen:

Intraligamentär entwickelte Ovarialschwangerschaft im 8. Monat mit verwachsener, aber wohl erhaltener Tube und abgestorbener Frucht. Die Diagnose kann, was die Beteiligung des Eileiters angeht, durch mikro- und makroskopische Untersuchung desselben festgestellt werden, im übrigen vorwiegend per exclusionem.

Die Ätiologie wird in einer Pelveoperitonitis gesucht, die möglicherweise durch eine entzündliche Erkrankung des Wurmfortsatzes veranlaßt wurde.

Endlich ist ein implicite gleichfalls in unseren Ausführungen enthaltener Punkt zu berühren, der sich auf die Differentialdiagnose bezieht, und zwar die jener vorgeschrittenen Fälle von Extrauterinschwangerschaft, bei denen durch die nachweisliche Beteiligung der Tube am Fruchtsack die Frage auftaucht, ob Gravidität des Infundibularteiles, der Fimbria ovarica, einer Tuboovarialcyste oder endlich des Ovariums vorliegt:

Ist von dem abdominalen Tubenende so viel erhalten, daß durch makro- oder mikroskopische Untersuchung ein wenn auch nur ungefähres Bild seiner Form gewonnen werden kann, so lassen sich dadurch zwei große Gruppen von Präparaten trennen:

1. solche, in denen die Abdominalöffnung des Eileiters erweitert ist, die Fimbrien auseinandergedrängt und ihre Reste infolgedessen an eventuell weit voneinander entfernt liegenden Stellen der Außen- oder Innenfläche der Fruchtsackwand angetroffen werden, kurz, wo prinzipiell, wenn oft auch nur unter dem Mikroskop, ein der *Burnier*schen Retortenform ähnliches Bild vorliegt. Ein klassisches Beispiel dieser Art findet sich abgebildet und dargestellt in *Beaucamps* Arbeit „Über Tuboovarialschwangerschaft", 1884;

2. solche, bei denen der Eileiter entweder nur lose mit dem Fruchthalter verwebt, oder aber zwar innigst mit ihm verwachsen und wohl gar von der Placentarwucherung arrodiert gefunden wird, wie es bei meinem Präparat, das hier als Typ gelten mag, geschah, jedoch stets in zusammengehaltener Form, eher eingeengt und platt gedrückt als auseinandergetrieben. Während sich bei der ersten Gattung leicht Schleimhautteile und Fimbrien finden, die eine dem Organ entgegengesetzte Richtung zeigen oder gar ihre Verbindung mit ihm durch das Wachstum des Sackes verloren haben, wird bei der zweiten der Eileiter stets oder doch meistens gestreckt bleiben und seine Reste in Zusammenhang oder, falls er über der Placenta liegt, wenigstens in der eingeschlagenen Richtung.

Die erste Gruppe entsteht bei Gravidität im Abdominalteil der Tube, das ist, wie man theoretisch fordern muß und beim kritischen Durchgehen der Literatur tatsächlich findet, das häufigere Vorkommnis; oder seltener bei Entwicklung in einer Ovarialtube bezw. Tuboovarialcyste, wie sie *Burnier* 1880 bildlich wiedergegeben und in ihrer Entstehung zu erklären versucht hat.

Liegt das zweite Bild hingegen vor, so kann es sich, vorausgesetzt, daß der Tumor überhaupt von einem Adnexorgan ausgeht, nur um Schwangerschaft im Ovarium oder in einer Tuboovarialcyste der von *Martin* als dritte Form beschriebenen Art handeln, d. h. einer Cyste, in deren Hohlraum das Tubenende frei beweglich oder doch in seiner Totalität an eine Wand angelegt gefunden wird; da aber meines Wissens eine solche Gravidität noch niemals beobachtet wurde, wird in der Regel eine echte Eierstockschwangerschaft zu diagnostizieren sein. Wie es möglich ist, sich hier zu entscheiden, wurde oben dargelegt; ich füge nur hinzu, daß bisweilen noch das Epoophoron durch seine wohl charakterisierte Lage und Histologie wertvolle Aufschlüsse über Topographie und Beteiligung der einzelnen Organe geben kann, wenn die Untersuchung des Ovariums keinen eindeutigen Schluß zuläßt. Dies gilt auch für die erste Art von Fällen.

Alles in allem genommen, muß man sagen, daß die Tuboovarialschwangerschaft eine große Seltenheit ist, obwohl es nach den kasuistischen Berichten nicht so scheint. Schon *Werth* (1904) konnte nicht umhin, die meisten bis dahin gestellten Diagnosen anzufechten, und selbst die neueste Literatur, soweit sie mir zur Verfügung stand, enthält ohne Ausnahme unsichere bezw. nicht einwandfreie Fälle. Ich erwähne nur die jüngst von *Henning* beschriebenen Präparate. Obwohl hier sicher Tuboovarialcysten vorlagen und dazu ziemlich frühe Stadien von Schwangerschaft, man also besonders klare Verhältnisse erwarten durfte, konnte offenbar nicht gezeigt werden, ob wirklich die Zotten von der Cystenwand selbst stammten, oder, was mich sogar wahrscheinlich dünkt, erst mit der Blutung in die Cyste geschwemmt wurden, so daß die Möglichkeit offen bleiben muß, daß reine Tubargraviditäten mit innerem Fruchtkapselaufbruch bestanden haben.

Literatur seit 1904.

Aschoff, Pathologische Anatomie (Lehrbuch). Aufl. II. Jena. — *Boesebeck, G.*, Ein Beitrag zur Ovarialgravidität. Monatsschr. f. Geb. u. Gyn. Bd. XX. — *Bondi*, Über Ovarialgravidität. Wien. klin. Woch. No. 21. S. 773. — *Busalla*, Beschreibung und histologisches Untersuchungsergebnis eines neuen Falles von Eierstocksschwangerschaft. Arch. f. Gyn. Bd. 83. — *Czyzewicz jun.*, Ein Fall von ausgetragener Extrauterinschwangerschaft mit lebendem Kinde. Zbl. f. Gyn. Bd. 28. — *Döderlein*, Die Krankheiten der Tuben. Tubengravidität, Tubenneubildungen. In *Küstners* „Lehrbuch d. Gyn." Jena 1910. — *Finsterer*, Über Extrauteringravidität mit besonderer Berücksichtigung der seltenen Formen. Ztschr. f. Heilk. März 1908. — *Freund, H. W.*, und *R. Thomé*, Eierstocksschwangerschaft. Virch. Arch. f. path. An.

u. Phys. u. f. klin. Med. Bd. 183. No. 1. — *Henning*, Über Graviditas tuboovarialis. Diss. inaug. Halle a. S. 1911. — *Kantorowicz*, Eierstocksschwangerschaft. Leipzig 1904. — *Koenig*, Ein Fall von ausgetragener Tuboovarialschwangerschaft. Zbl. f. Gyn. Bd. 29. — *Kretschmar*, Demonstration eines Präparates von Ovarialschwangerschaft. Monatsschr. f. Geb. u. Gyn. Bd. 25. — *Küstner*, Ausgetragene ektopische Schwangerschaft. Verh. d. Gyn. Ges. in Breslau. 1909. *Peham*, Ein Fall von Extrauteringravidität mit lebendem reifem Kinde. Wien. klin. Woch. XIX. Jahrg. No. 44. — *Peukert, M.*, Über deciduale Veränderungen im Netz bei tuboabdominaler Schwangerschaft. Ztschr. f. Geb. u. Gyn. Bd. 54. — *Richter*, Die primäre Abdominalgravidität. Arch. f. Gyn. Bd. 96. H. 3. S. 461. — *Rödiger*, Über einen Fall von ausgetragener intraligamentärer Schwangerschaft. Zbl. f. Gyn. Bd. 30. — *Scheffzeck*, Beiträge zur Extrauterin- u. Nebenhorngravidität. Arch. f. Gyn. Bd. 83. — *Schickele*, Ovarialgravidität und Hämatocele. Beitr. z. Geb. u. Gyn. Bd. 11. — *Schridde*, Die eitrigen Entzündungen des Eileiters. 1910. — *Voigt*, Intraligamentär entwickelte Ovarialgravidität mit Hämatombildung im Lig. latum. Ztschr. f. Geb. u. Gyn. Bd. 63. — *Webster*, Ovarian pregnancy. The Americ. Journ. of obstetr. etc. Vol. LVI. — *Weibel*, Ausgetragene Ovarialschwangerschaft mit Ausgang in Lithokelyphopaedionbildung. Arch. f. Gyn. Bd. 86. H. 1.

Literatur bis 1904 siehe:

F. v. Winkels Handbuch d. Geb. Wiesbaden 1904.

Lebenslauf.

Ernst Engelking, Sohn des Kaufmanns Carl Engelking, wurde am 5. Mai 1886 in Gadderbaum geboren, besuchte in den Jahren 1892 bis 1907 Vorschule und humanistisches Gymnasium zu Bielefeld. Nach halbjährigem Militärdienst beim Reg. 113 studierte er ein Semester in Freiburg i. B. und drei in Jena. Nach der Vorprüfung zwei in München, eines in Berlin und endlich wieder zwei in Freiburg i. B., wo er am 10. Mai die ärztliche Hauptprüfung bestand. Seither arbeitet er als Medizinalpraktikant an der Med. Universitätspoliklinik zu Freiburg i. B.

Freiburg, im Oktober 1912.